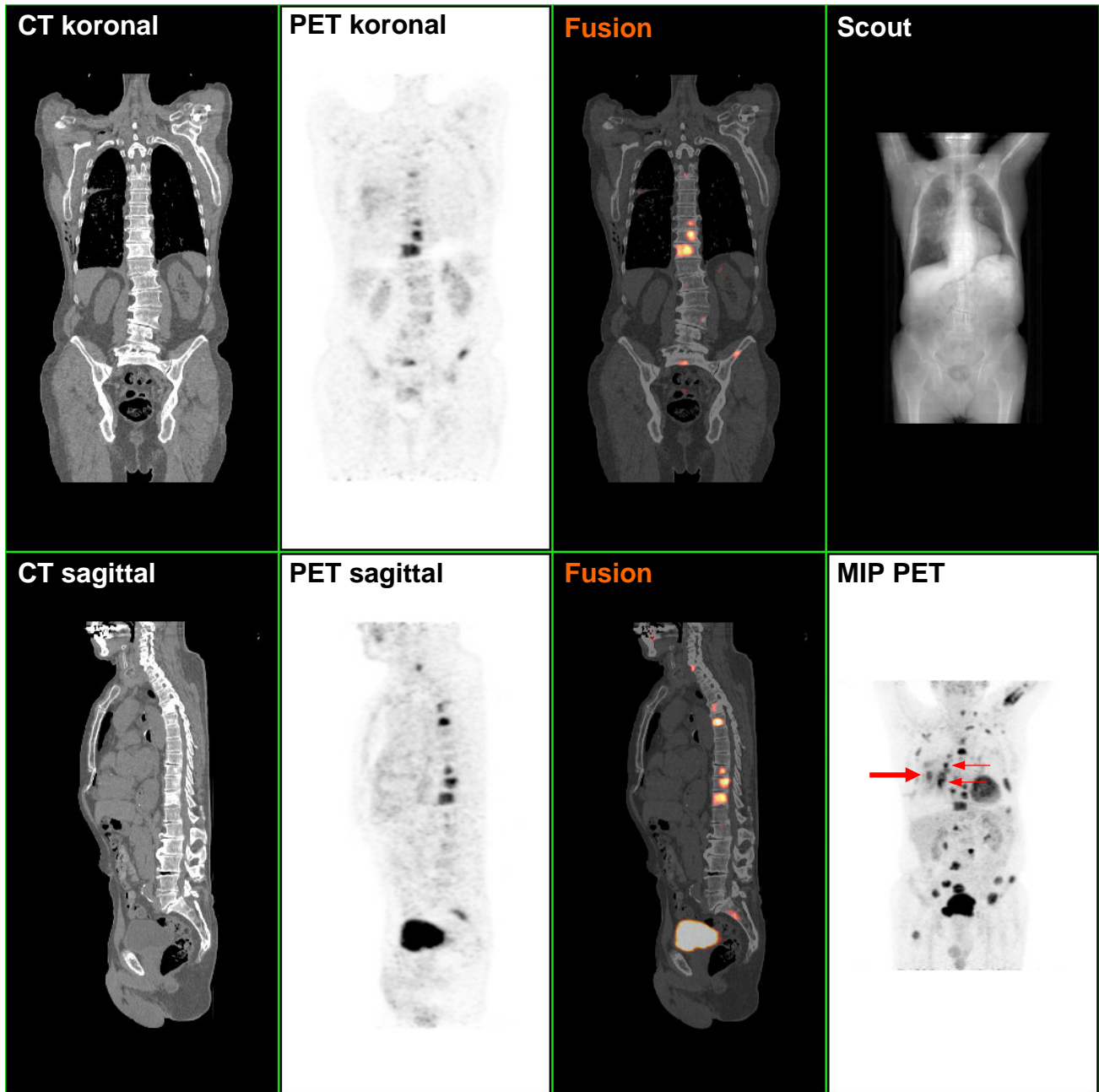


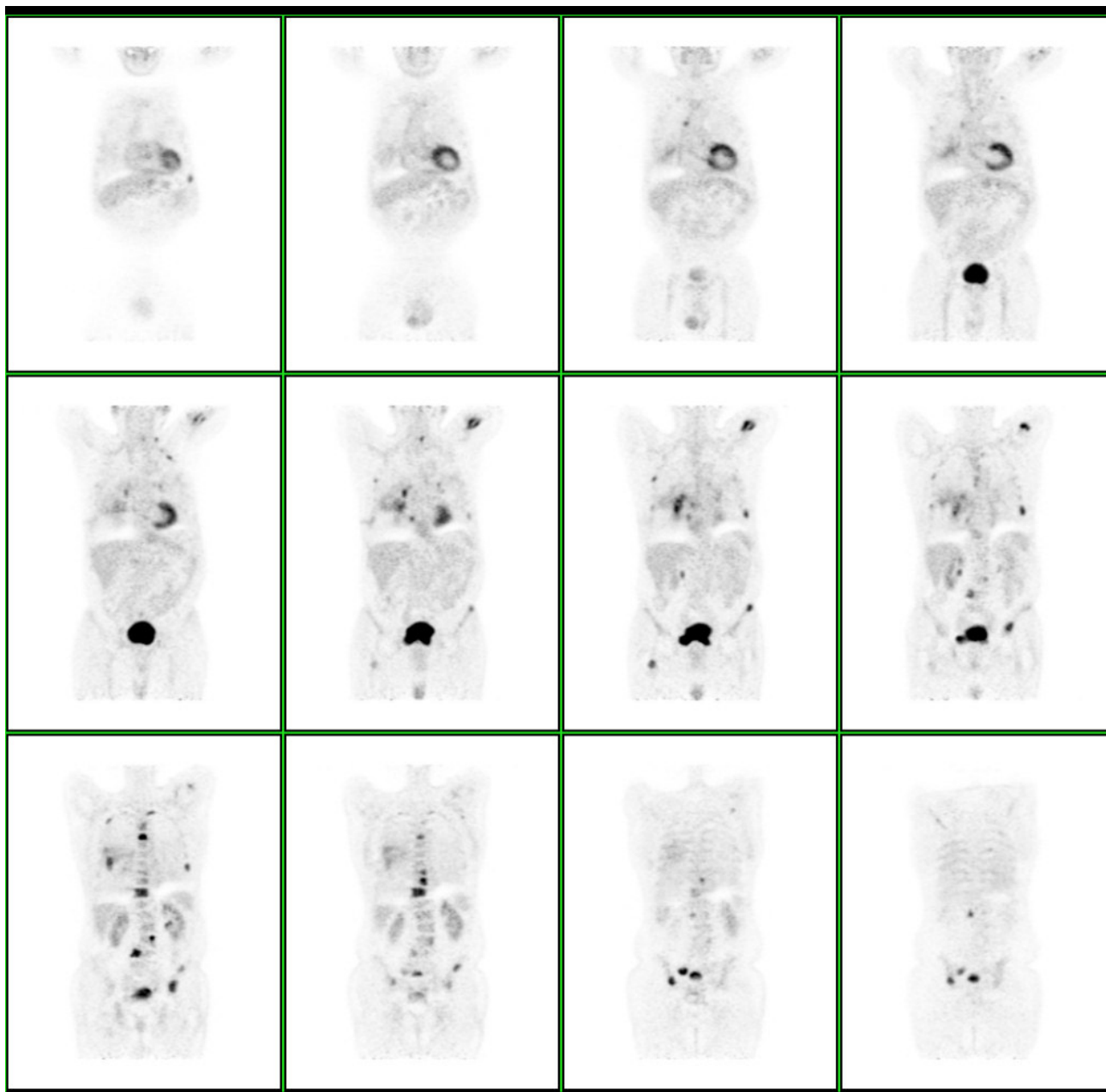
Übersichtsblatt

1. BC *24.07.1933, F-18 FDG PET/CT vom 9.12.2009

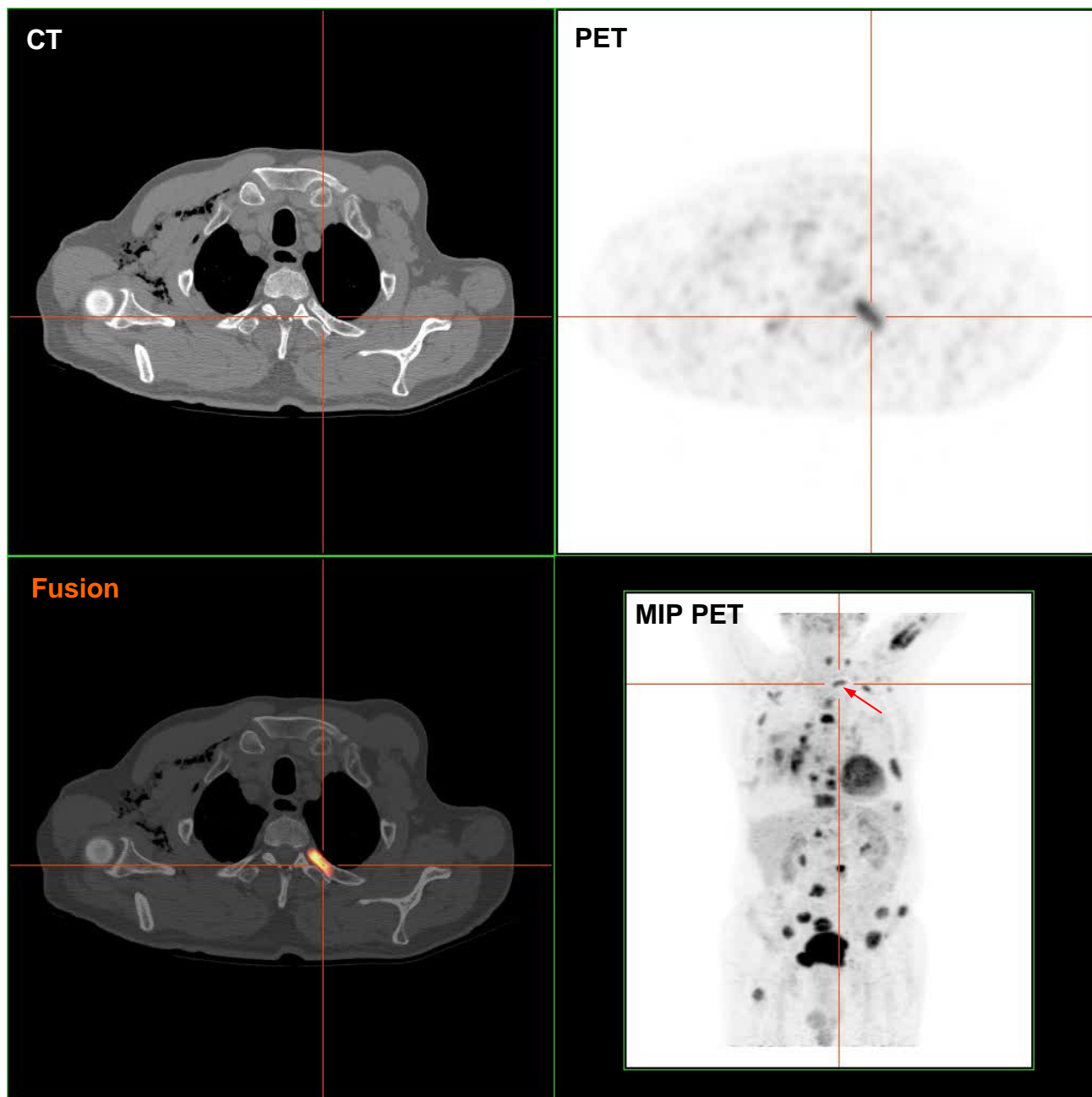
Südwestdeutsches
PET-Zentrum Stuttgart
am Diakonie-Klinikum



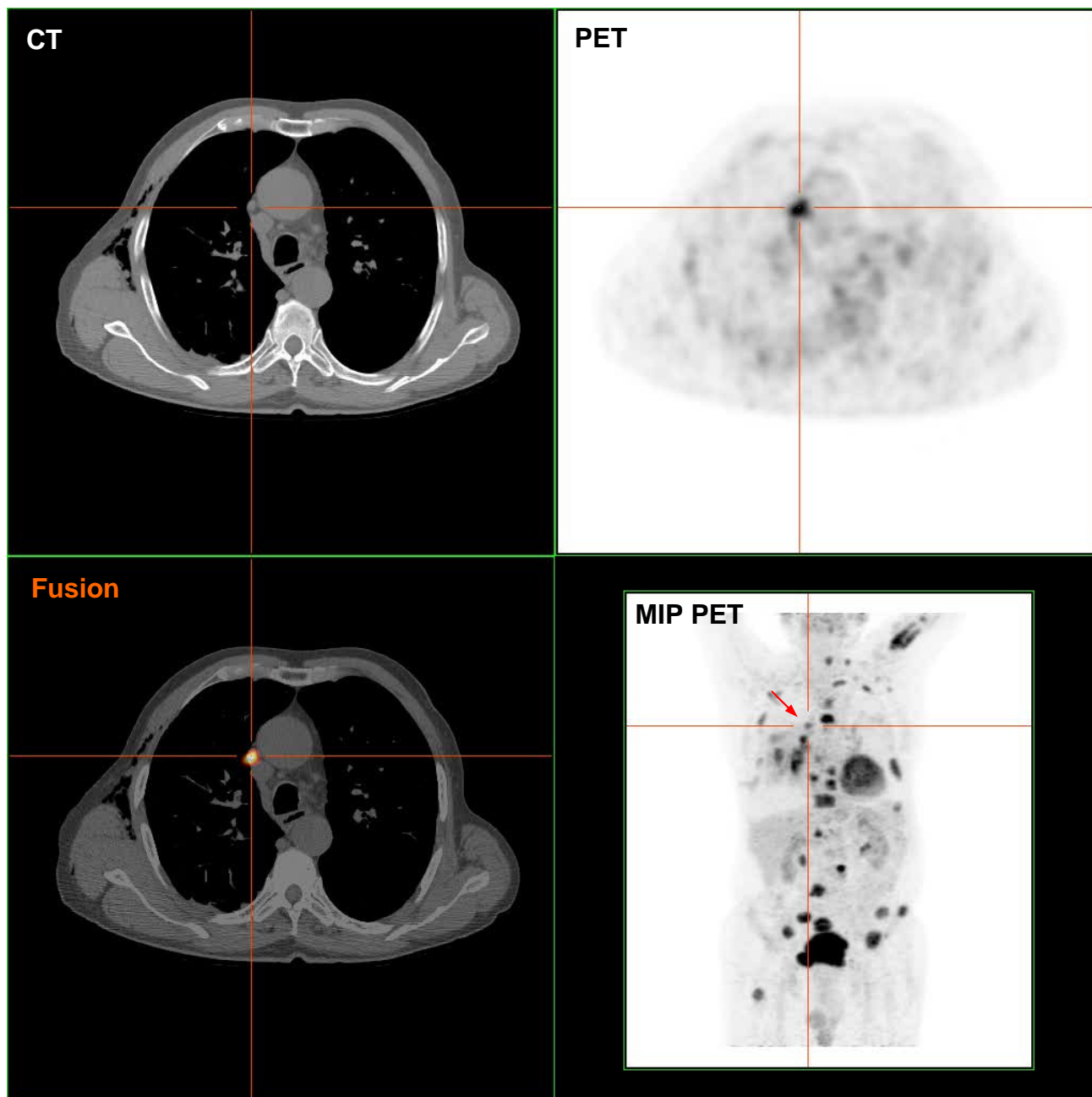
Multiple pathologische FDG-Herde im Skelettsystem, insbesondere in der Wirbelsäule, im Rippenthorax, im Beckenringskelett und im re. Femur. Darüber hinaus pathologischer FDG-Herd im rechten unteren Lungenlappen (→) mit ausgedehnten FDG-Herden im re. Mediastinum (←).



**Koronale PET-Serie von ventral nach dorsal:
Multiple pathologische FDG-Herde im Skelettsystem. Darüber hinaus
pathologischer FDG-Herd im re. unteren Lungenlappen sowie suspekte
mediastinale Lymphome re.**

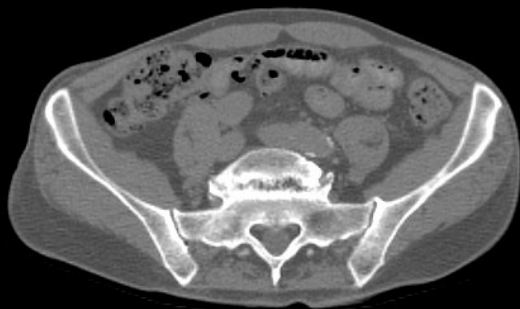

Suspekter FDG-Herd (→) vom Rippenköpfchen der dritten Rippe li. ausgehend, kompatibel mit einer Rippenmetastase




Suspekter FDG-Herd in einem kleinen Lymphknoten zwischen der Aorta thoracica ascendens und der Vena cava superior gelegen (→), mit einer Lymphknotenmetastase kompatibel.

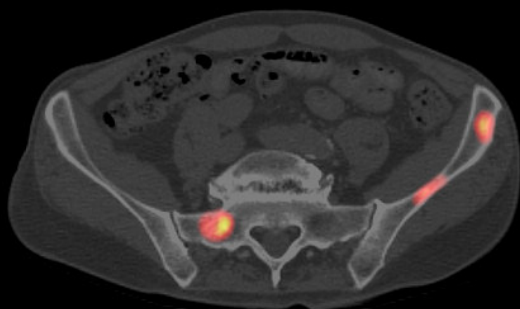
CT



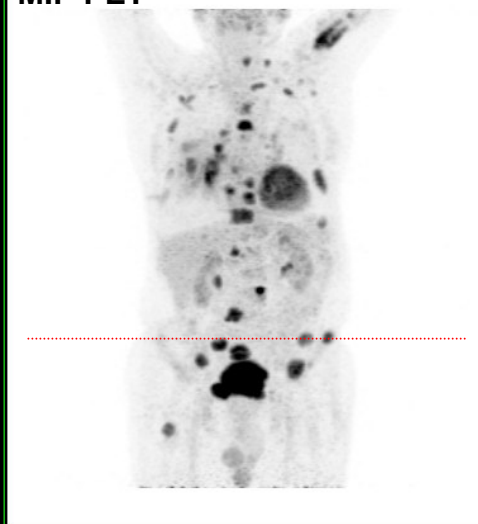
PET



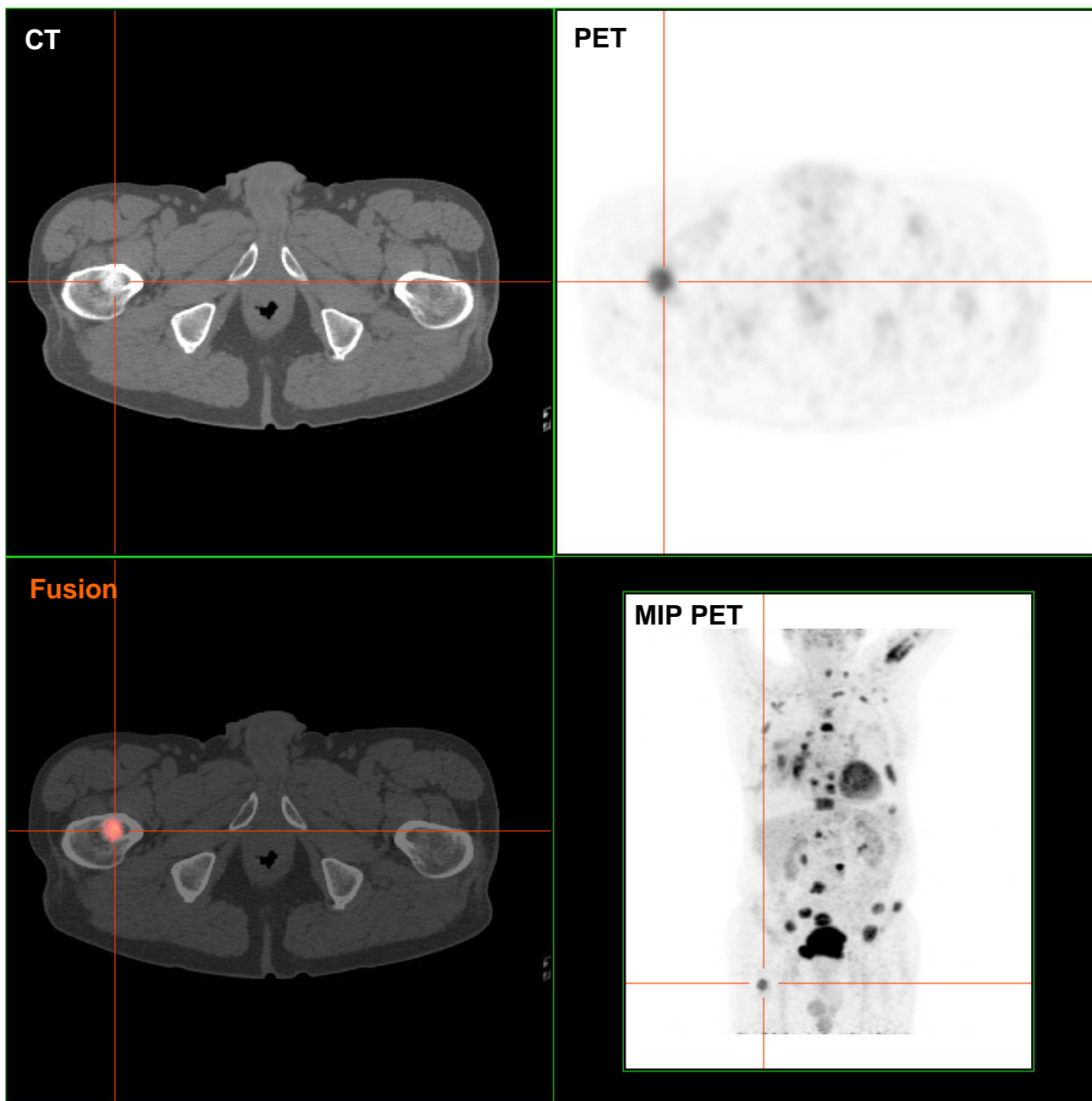
Fusion



MIP PET



Pathologische FDG-Herde im Beckenringskelett, kompatibel mit Knochenmetastasen.



Pathologischer FDG-Herd im proximalen Femur re., kompatibel mit einer Knochenmetastase.