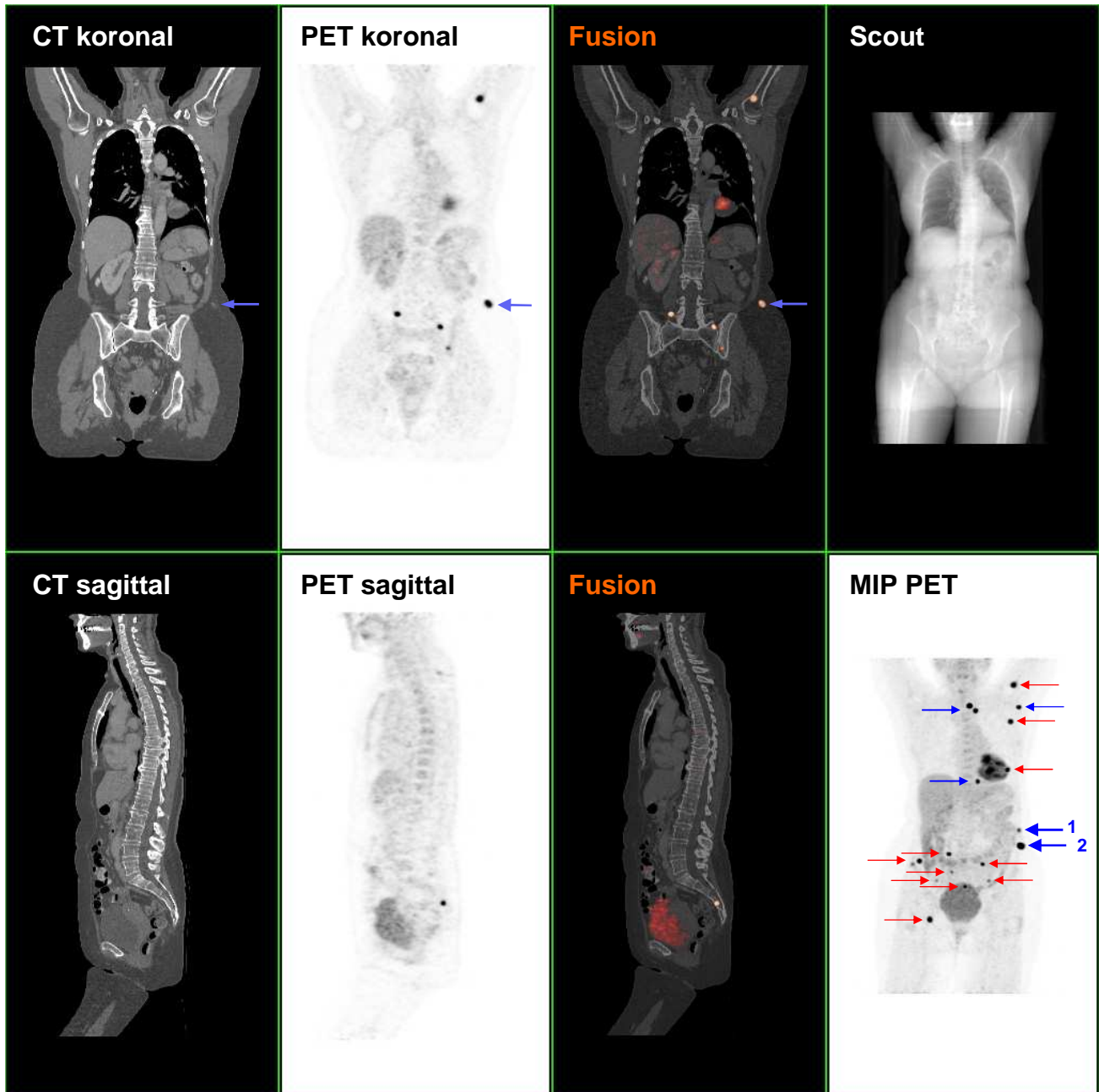


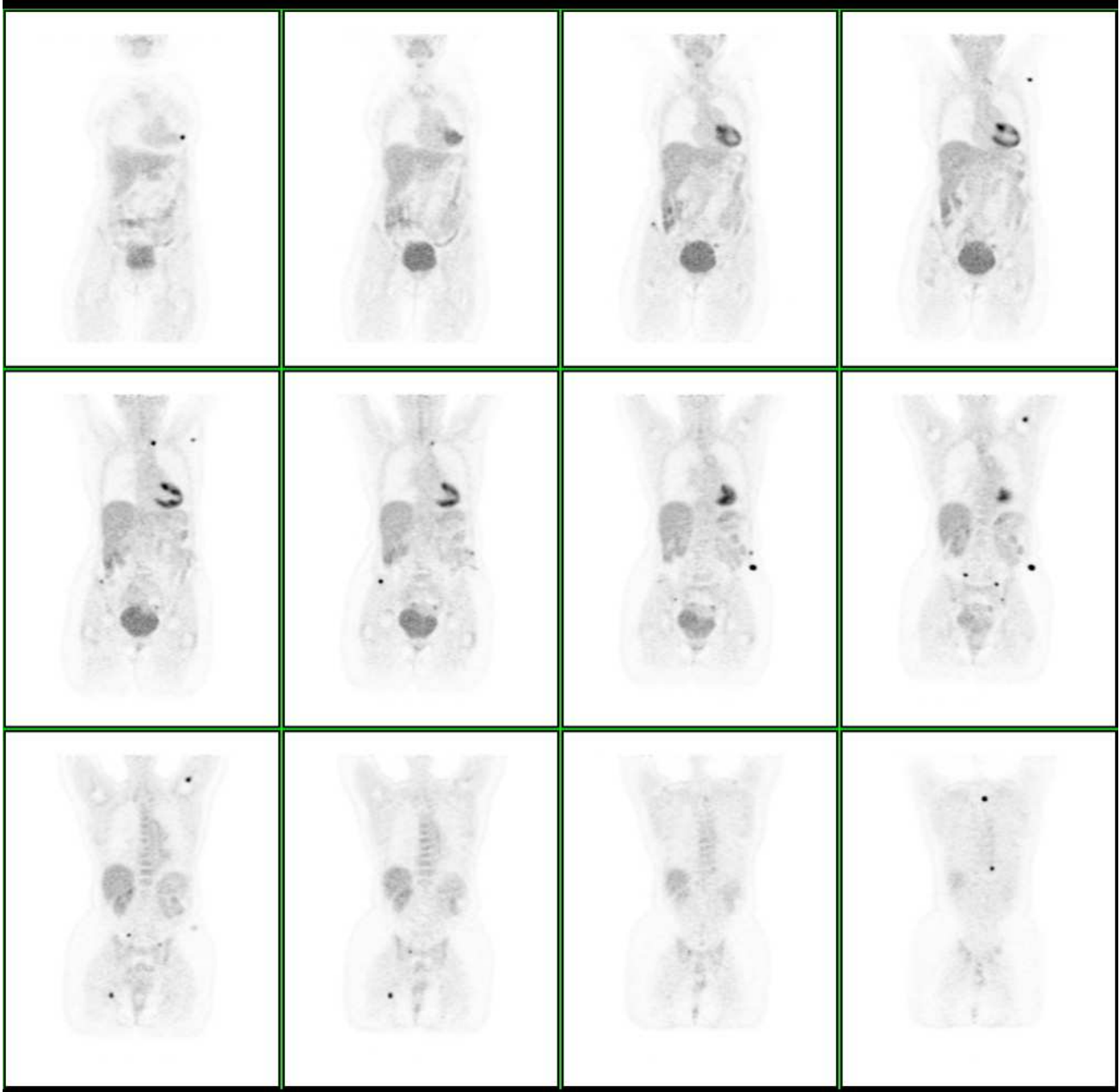
# Übersichtsblatt

2. Malignes Melanom \*19.08.1944, F-18 FDG- PET/CT vom 17.11.2009

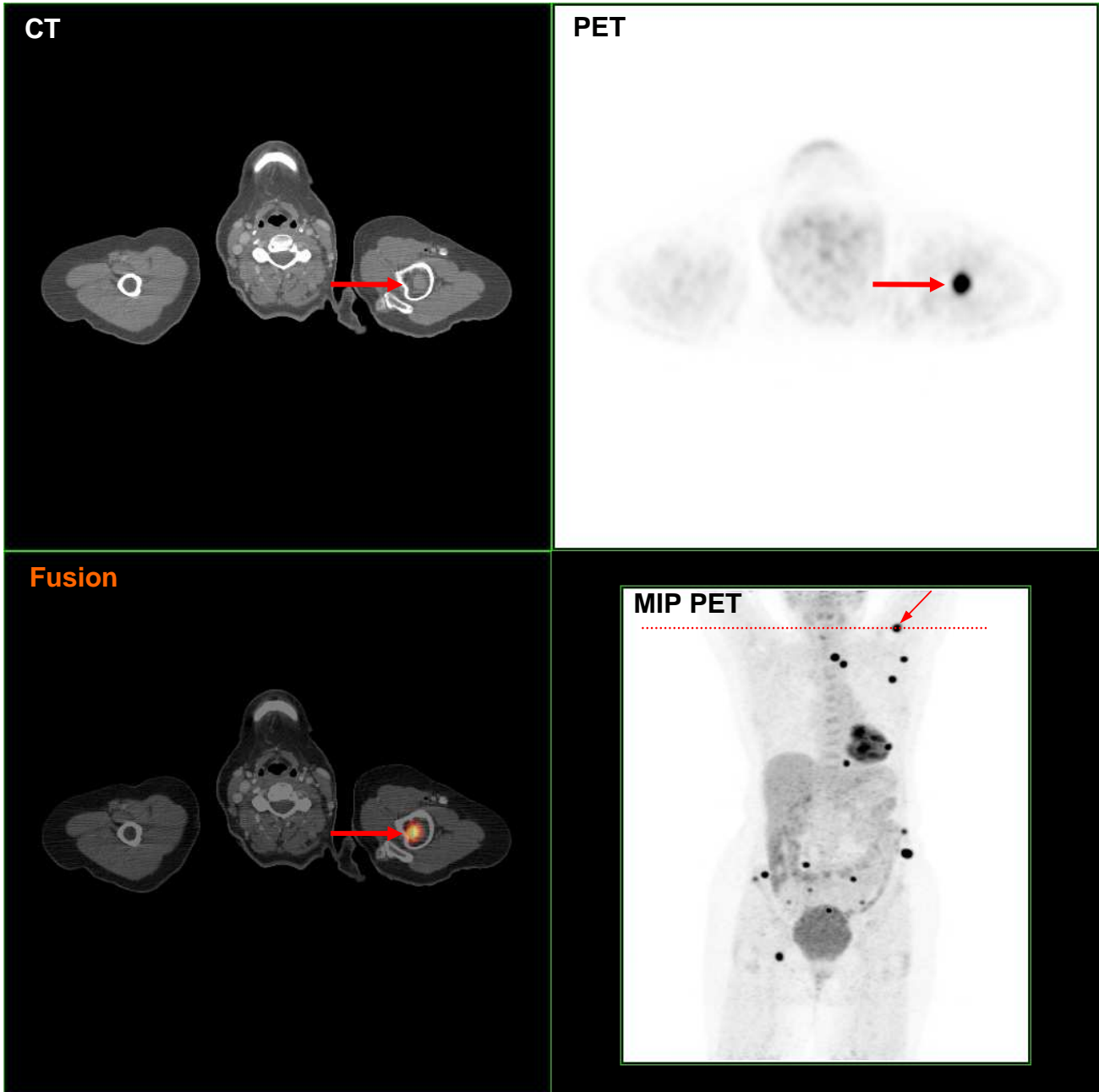
Südwestdeutsches  
PET-Zentrum Stuttgart  
am Diakonie-Klinikum



Multiple kleine suspekthe FDG-avide Herde, im **Skelettsystem** ausgeprägter als in den **Weichteilen**. Die FDG-Herde **1** und **2** entsprechen den im vorausgegangenen MRT dargestellten Weichteilmanifestationen. Detaillierte Darstellung einzelner FDG-Herde auf den nächsten Seiten.

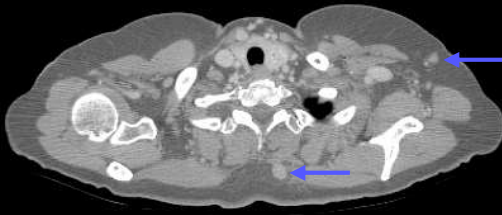


**Koronale PET-Serie von ventral nach dorsal:  
Multiple, suspekthe FDG-Herde, kompatibel mit Metastasen des Melanoms.  
Details siehe auf den folgenden Seiten.**

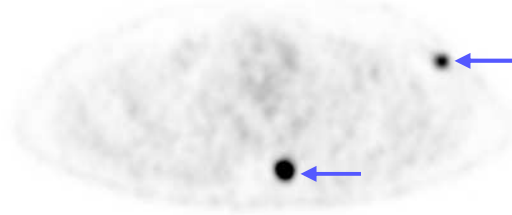


Pathologischer FDG-Herd im proximalen Humerus mit einer Knochenmetastase kompatibel.

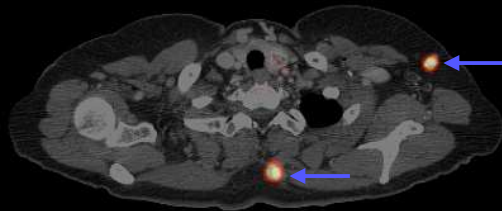
CT



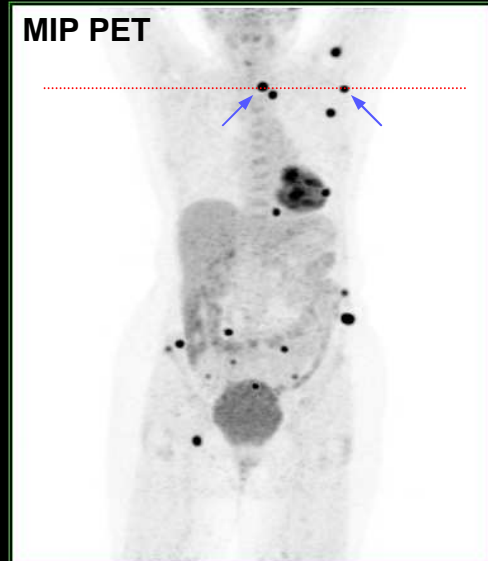
PET



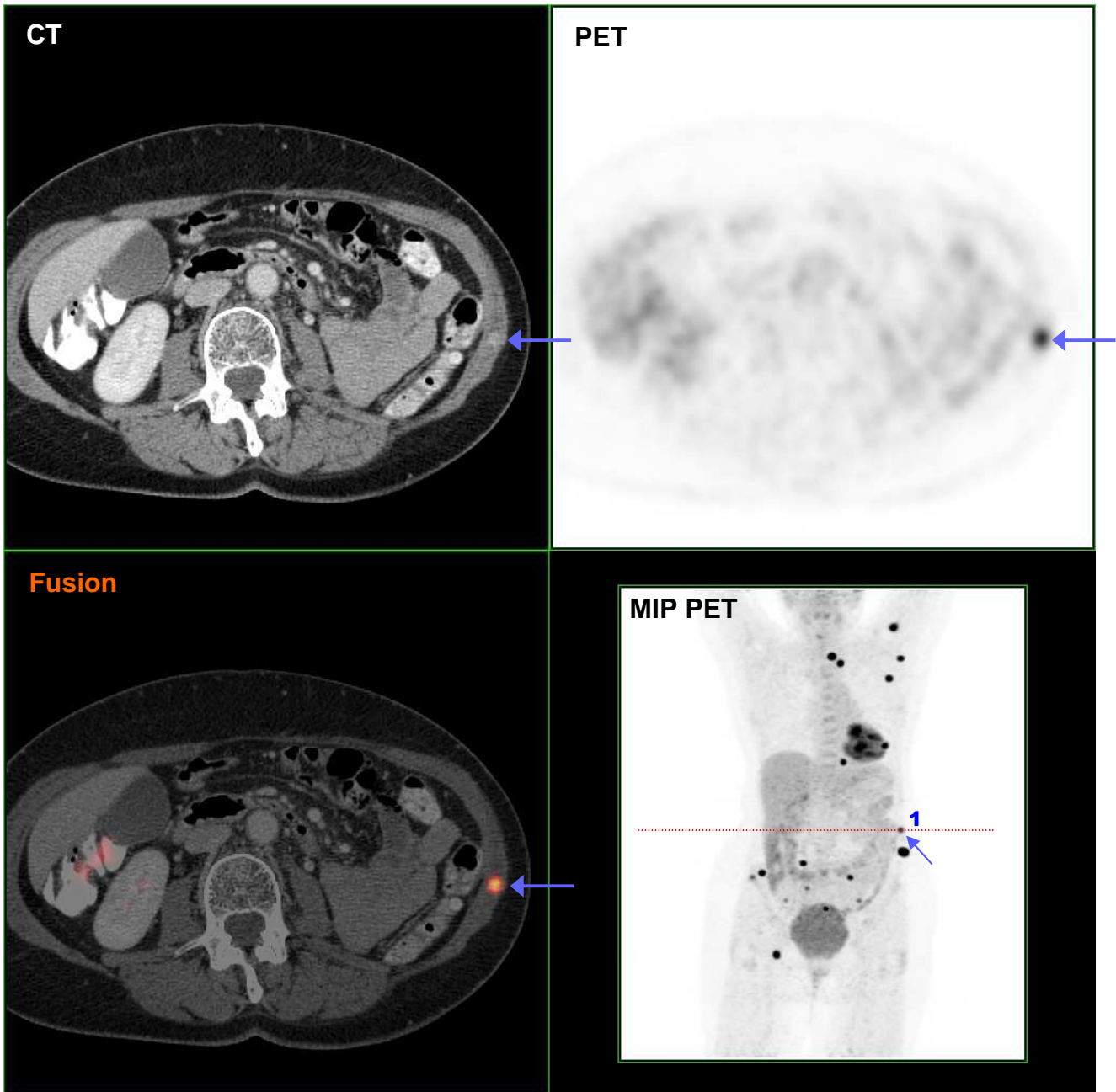
Fusion



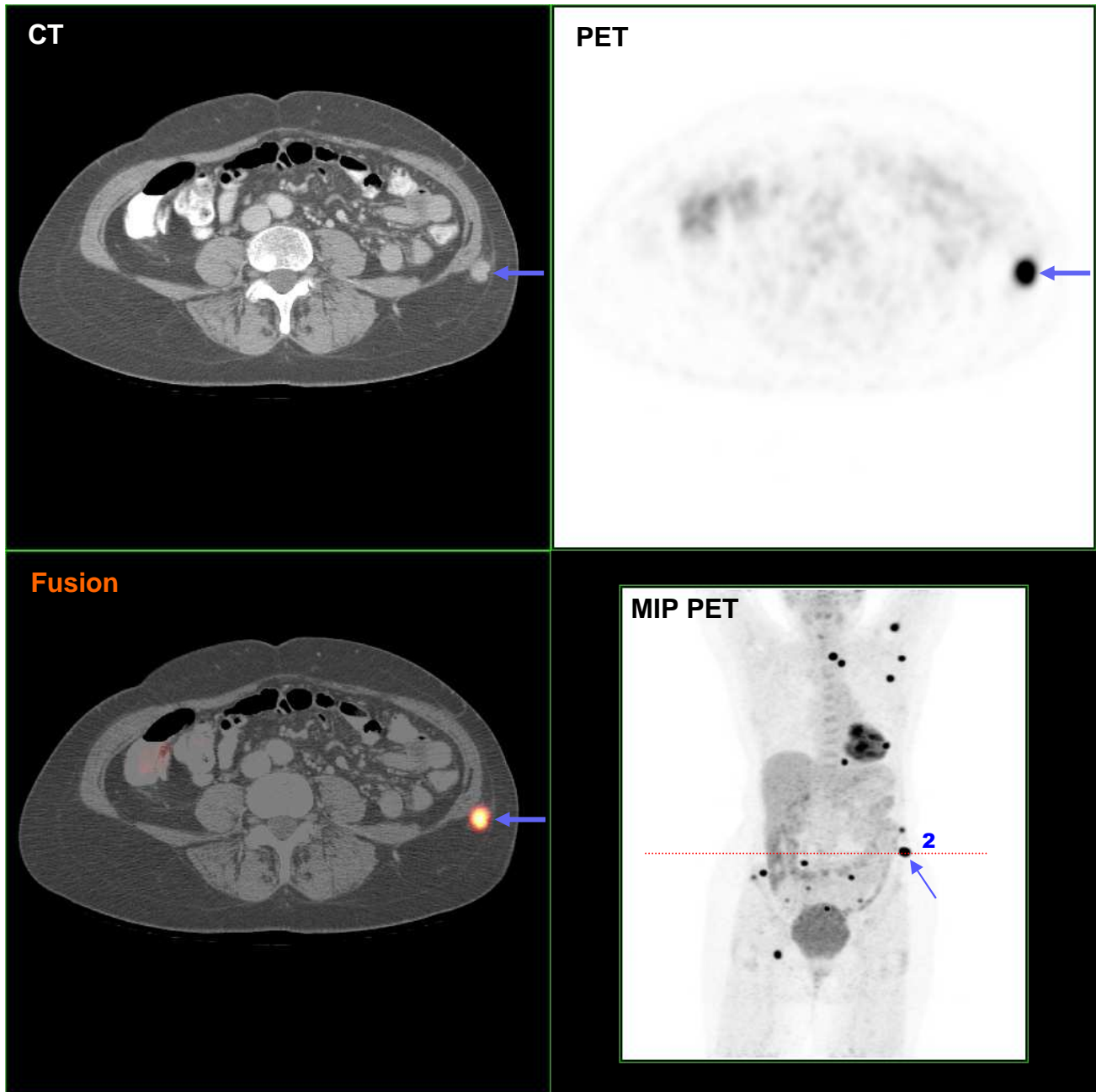
MIP PET



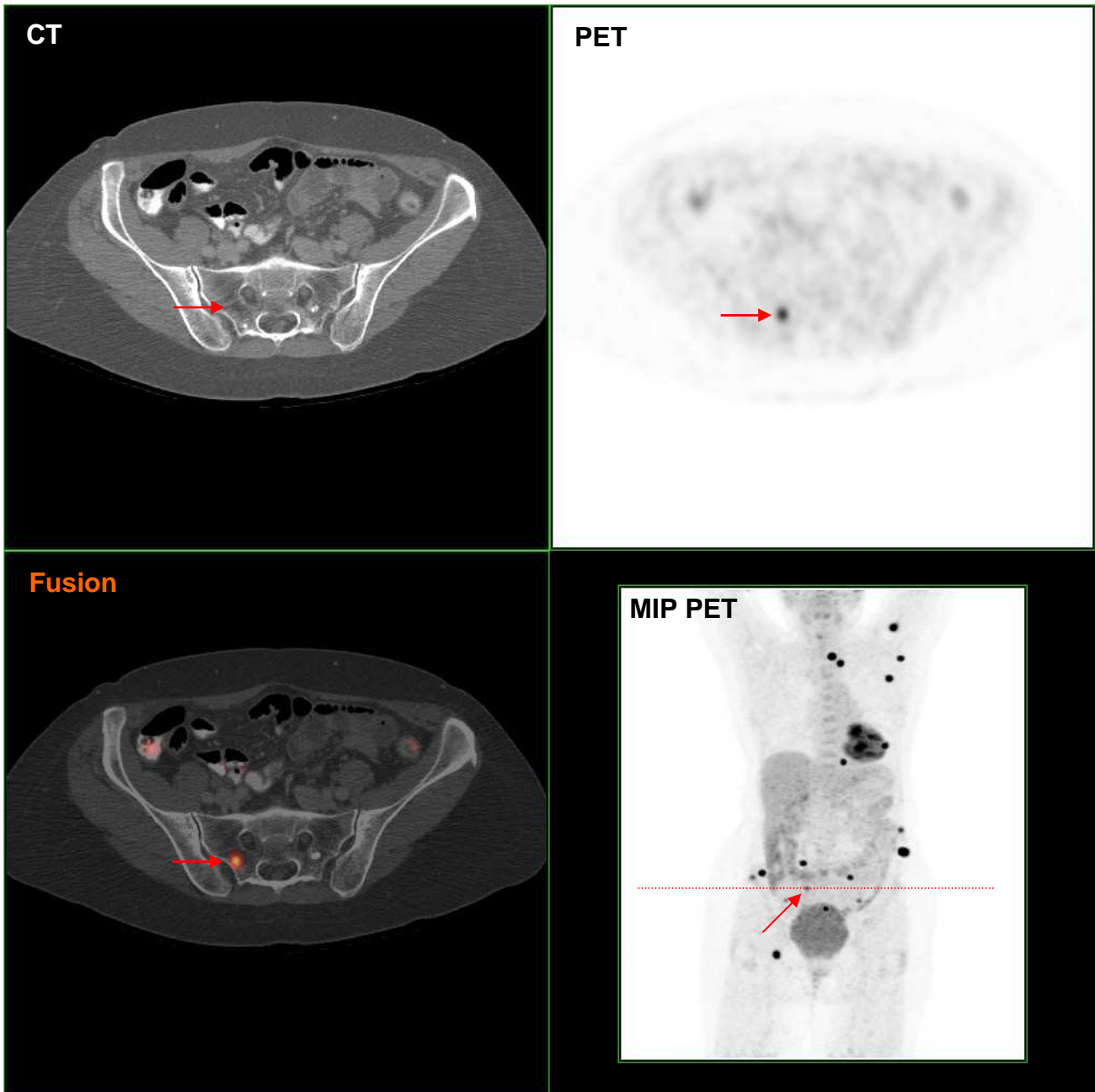
Suspekte FDG-Herde subcutan, mit Weichteilmetastasen des Melanoms kompatibel.



FDG- Weichteilmanifestation linke Flanke (**1**; im Vor- MRT beschrieben),  
mit Weichteilmetastase des Melanoms kompatibel.



FDG- Weichteilmanifestation linke Flanke (**2**; im Vor-MRT beschrieben),  
mit Weichteilmetastase des Melanoms kompatibel.



Pathologischer FDG-Herd im Os sacrum paramedian rechts, mit einer ossären Metastase kompatibel. (Noch) kein Korrelat im CT.