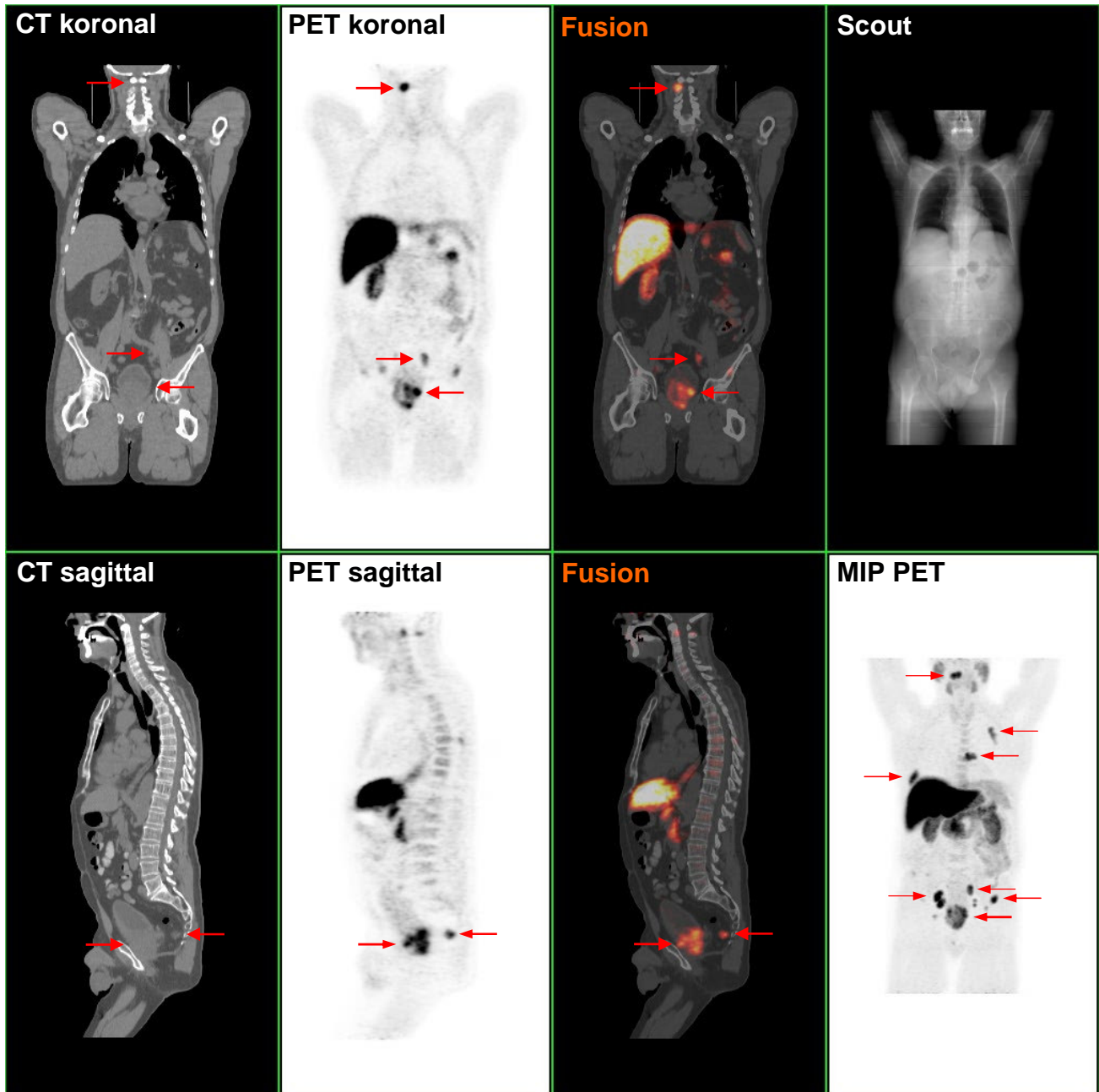


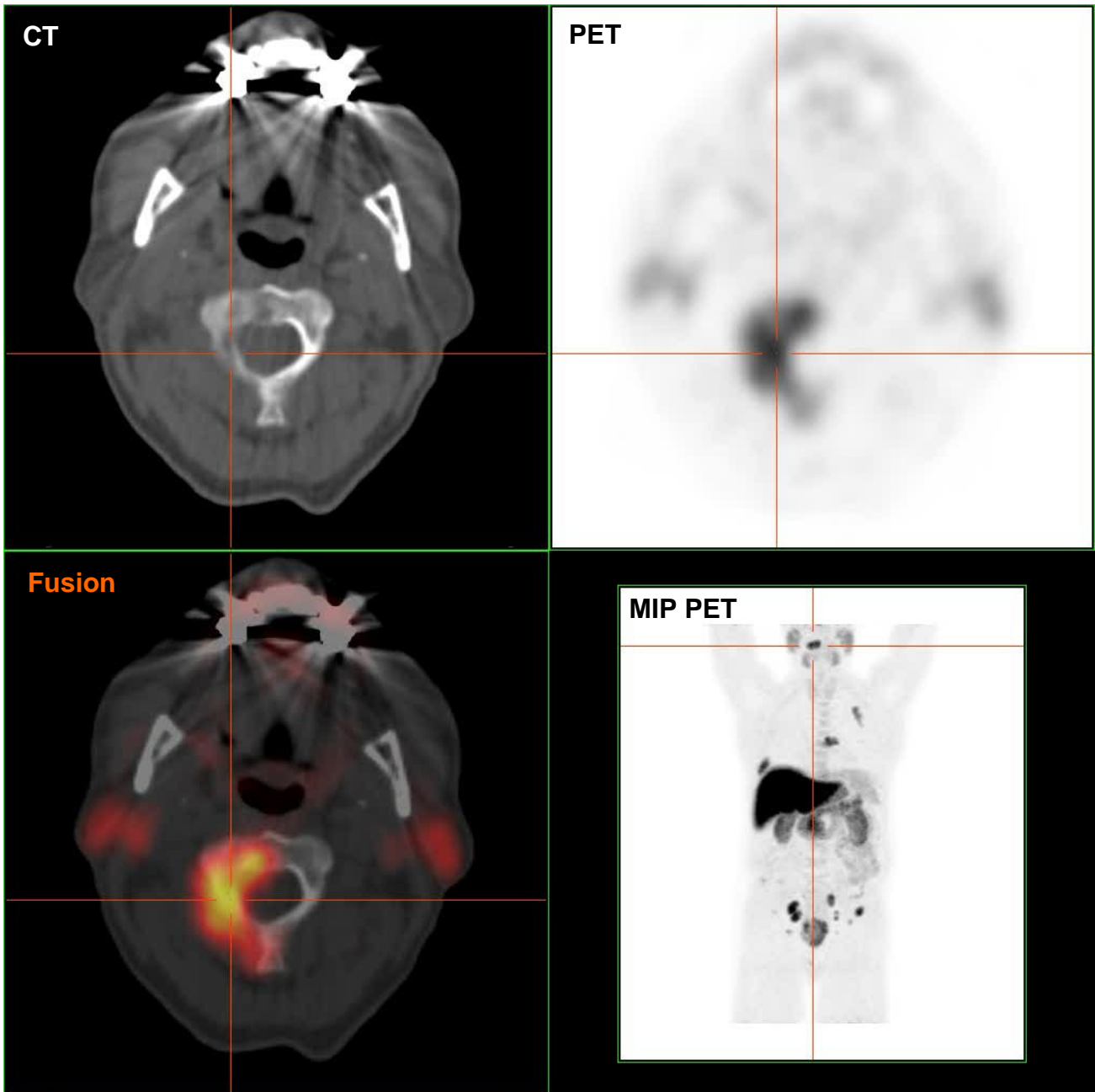
# Übersichtsblatt

4c. Prostata-Carcinom \*18.5.1939, F-18 Cholin PET/CT vom 15.12.2009

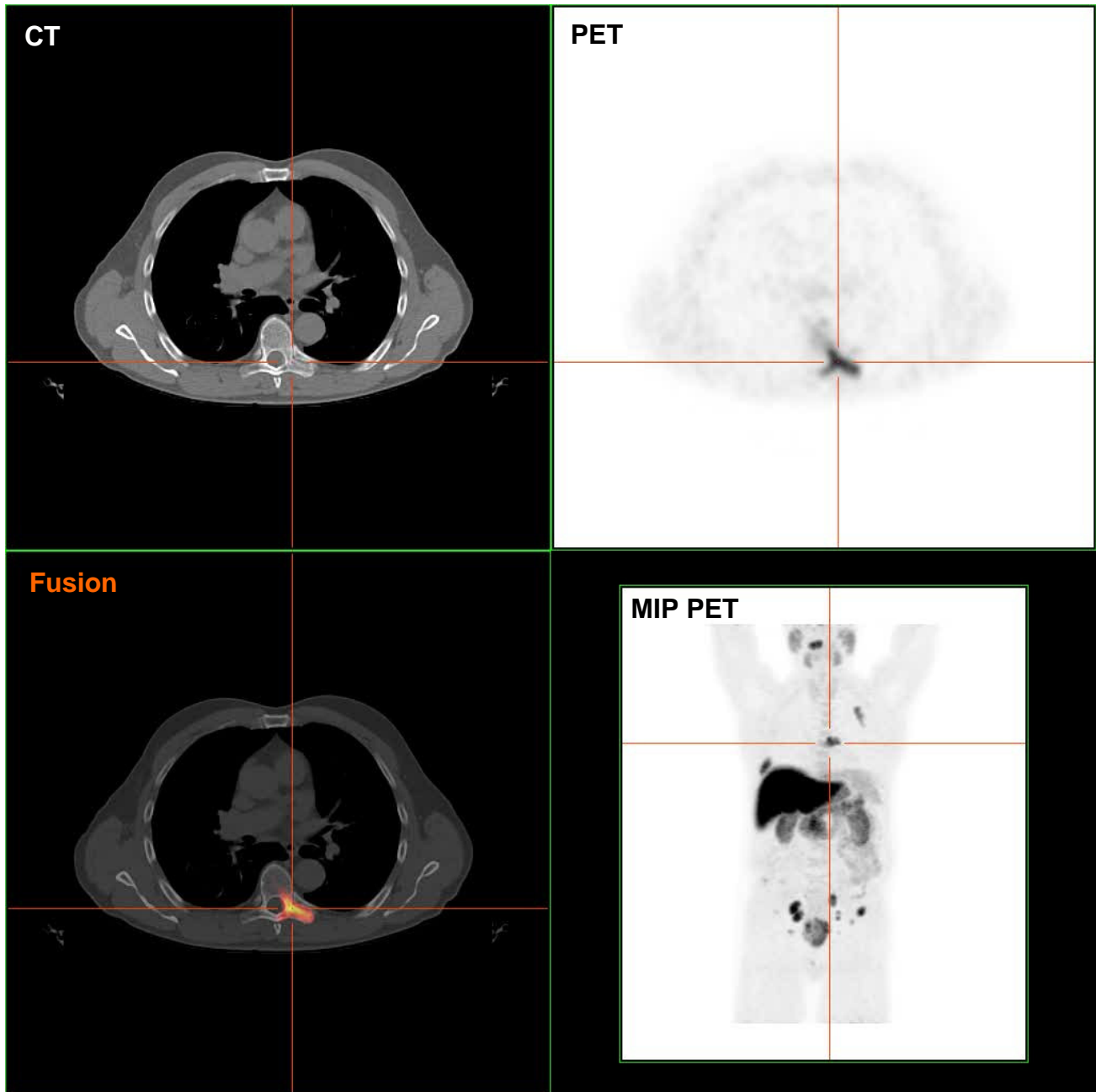
Südwestdeutsches  
PET-Zentrum Stuttgart  
am Diakonie-Klinikum



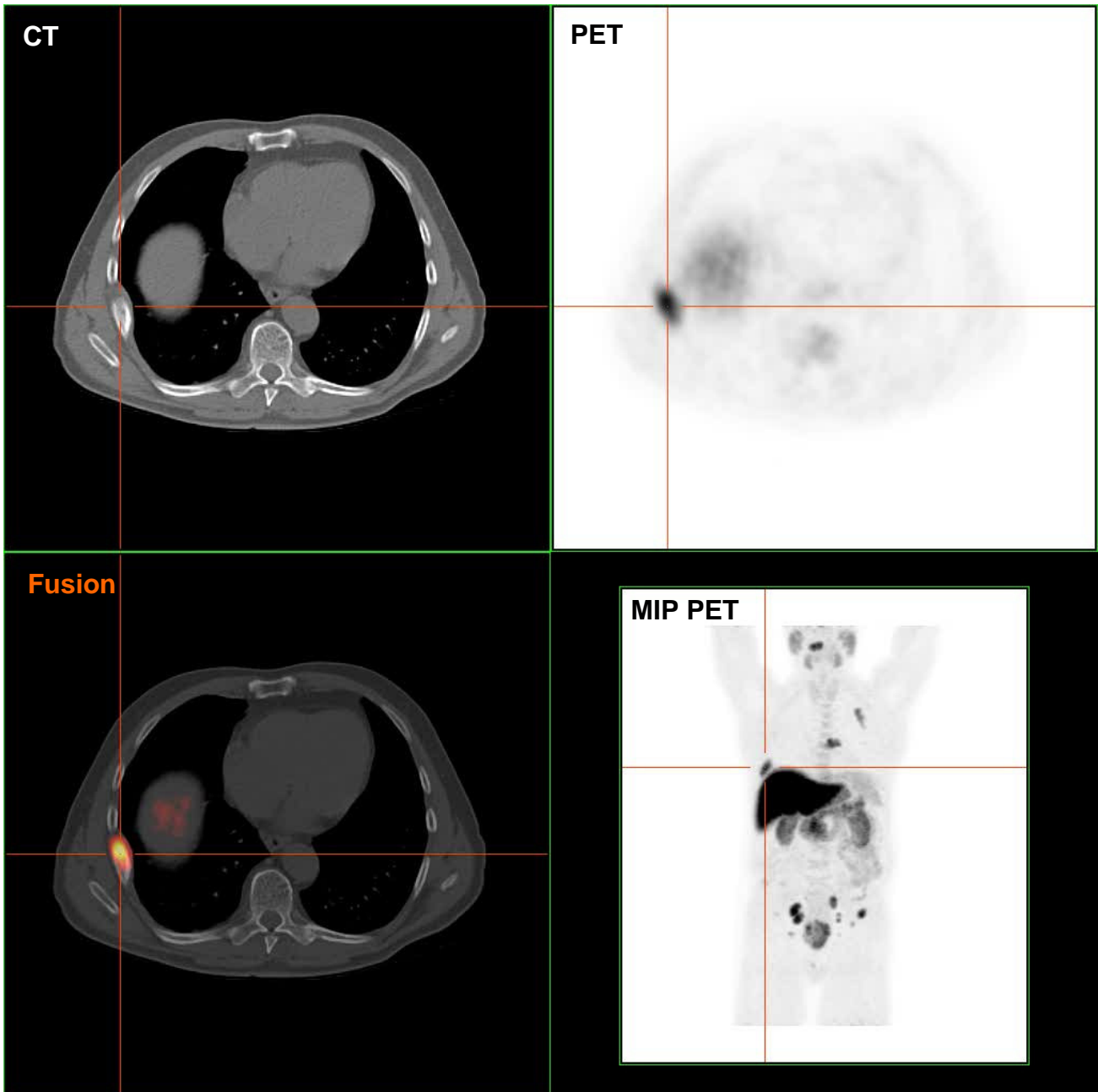
Multiple Cholin-avide Herde in der Prostata, in der Wirbelsäule, im Beckenringskelett, im Rippen-Thorax und in multiplen pelvinen Lymphknoten, am ehesten einem Prostata-Rezidiv mit multiplen Metastasen entsprechend.



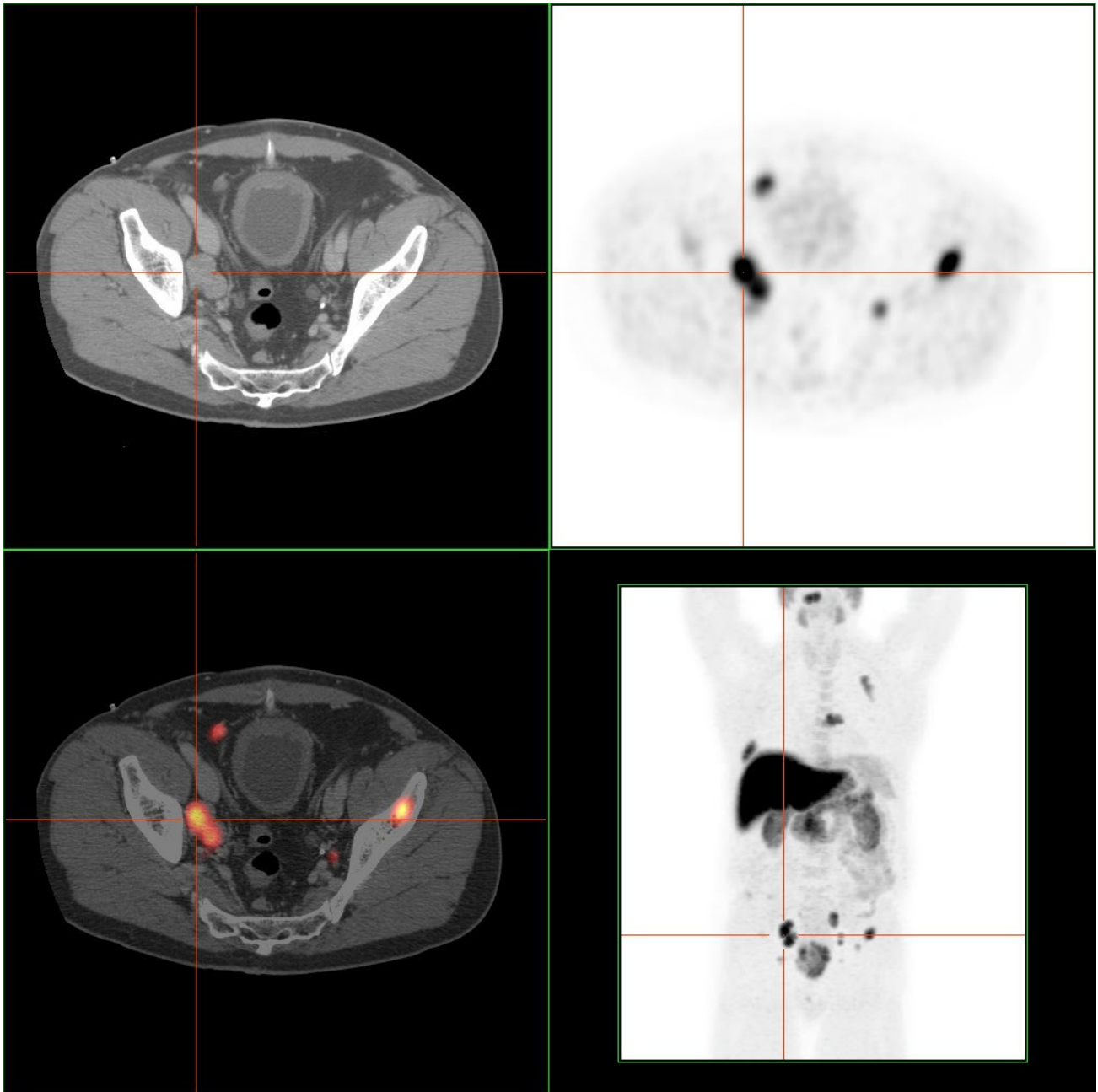
Cholin-avidier Herd in HWK 2, rechtslateral. Korrelat im korrespondierenden CT: Osteolyse.



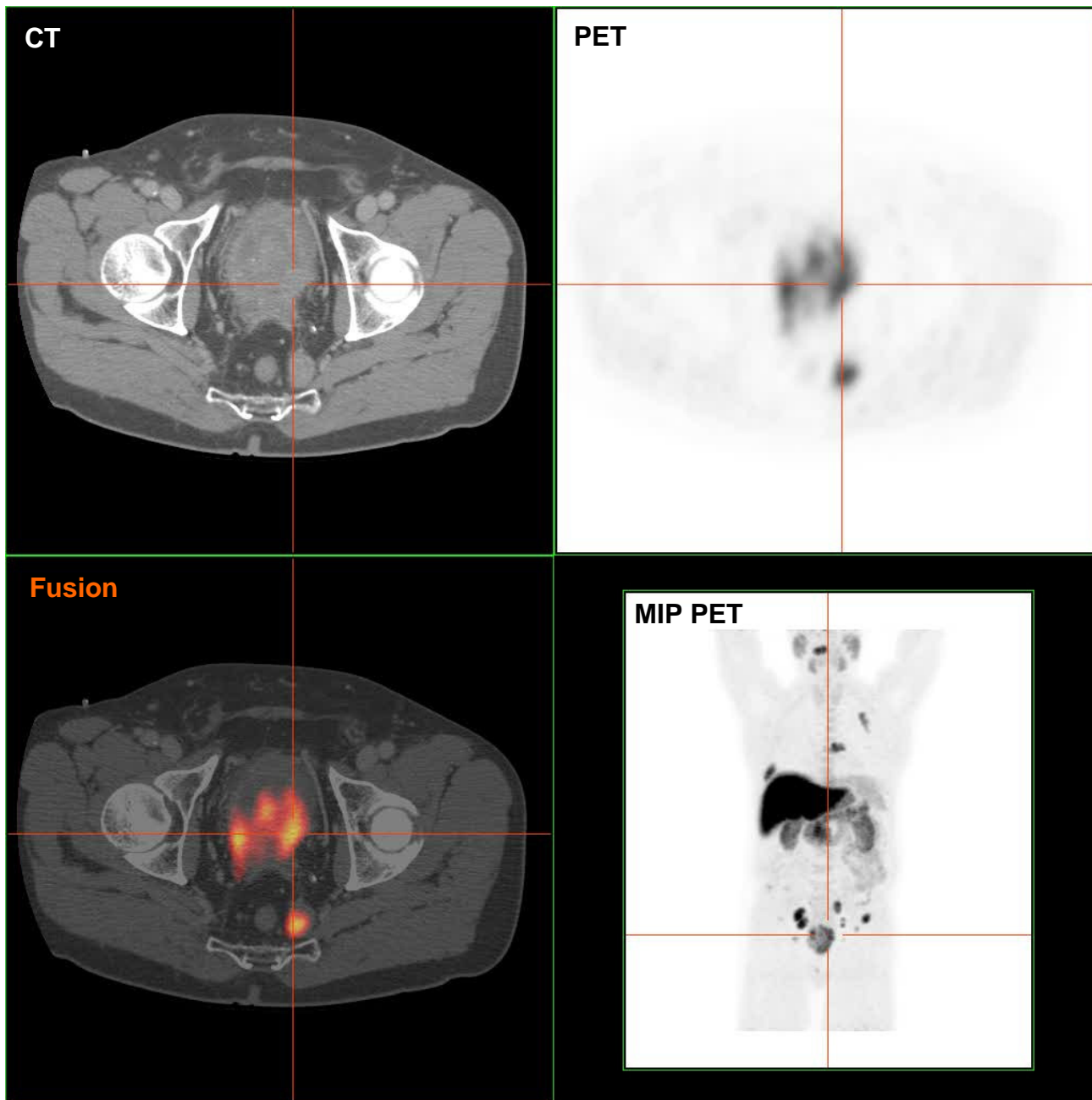
**Cholin-avider Herd in BWK 2, Querfortsatz links, bis in den dorsalen Wirbelbogen reichend, mit einer Knochenmetastasierung kompatibel.**



Cholin-avider Herd im lateralen Rippenthorax rechts, einer Knochenmetastase entsprechend.



**Cholin-avide Herde in iliakalen Lymphknoten rechts sowie in der linken Beckenschaufel.  
Alle diese Herde sind als Tumormanifestationen des PC anzusehen.**



**Ausgedehnte Cholin-Akkumulationen in der Prostata, sowie in einem prä-sakralen Lymphknoten. Die Cholin-Anreicherung in der Prostata entspricht eindeutig einem ausgedehnten Rezidiv.**